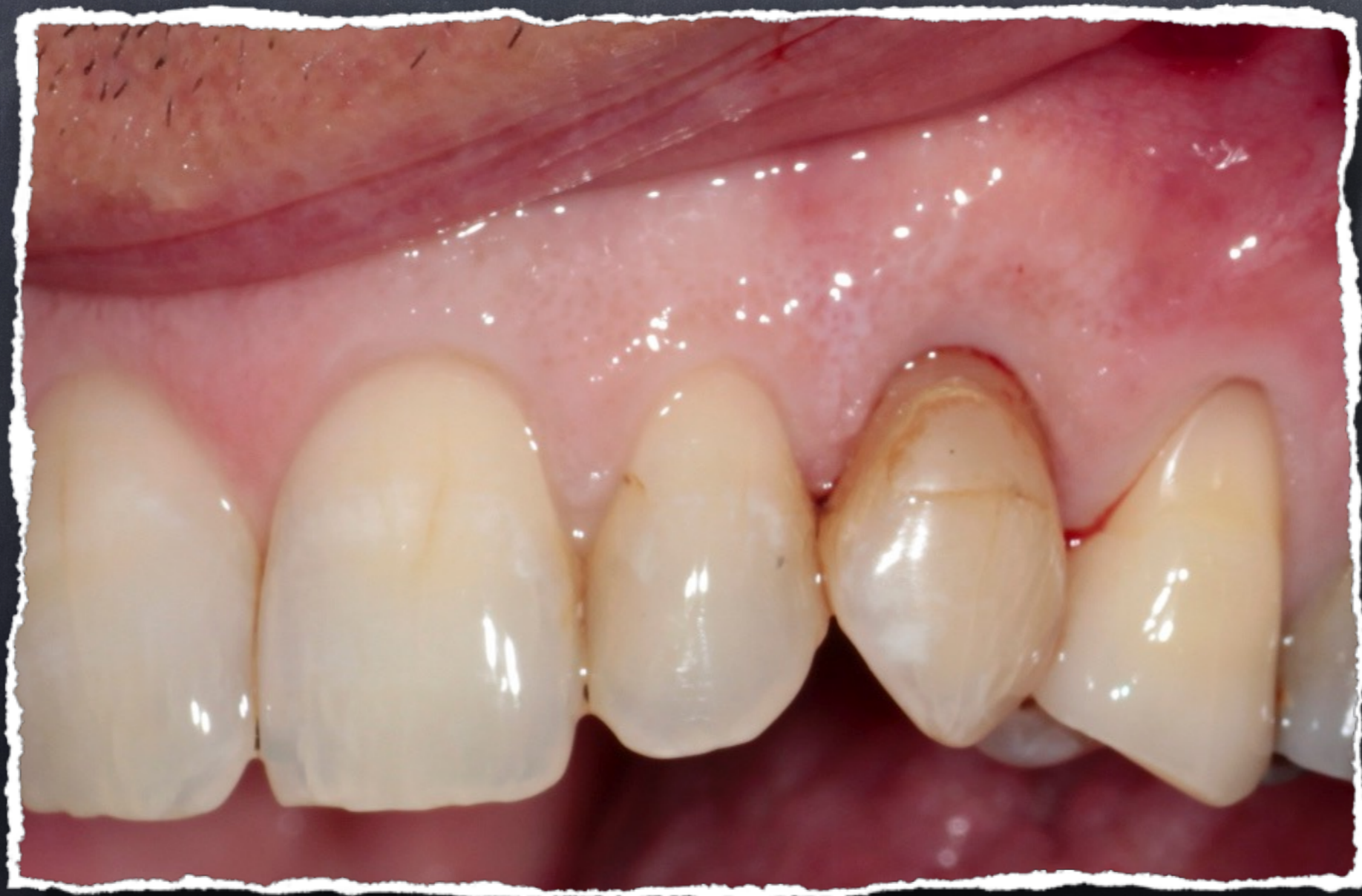

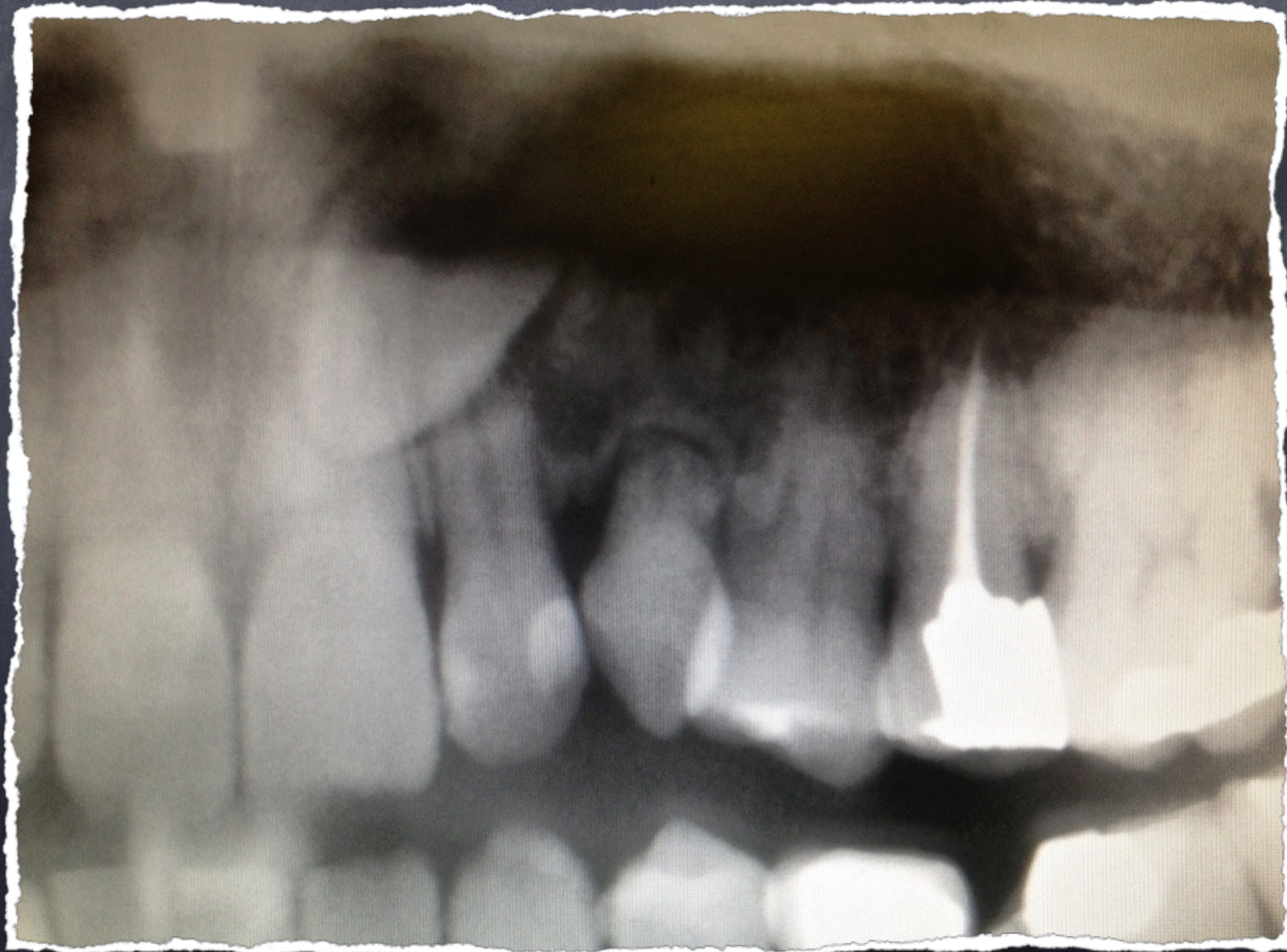Implant unitaire ,  
mise en esthétique  
immédiate

cas initial:  
dent lactéale mobile  
à extraire

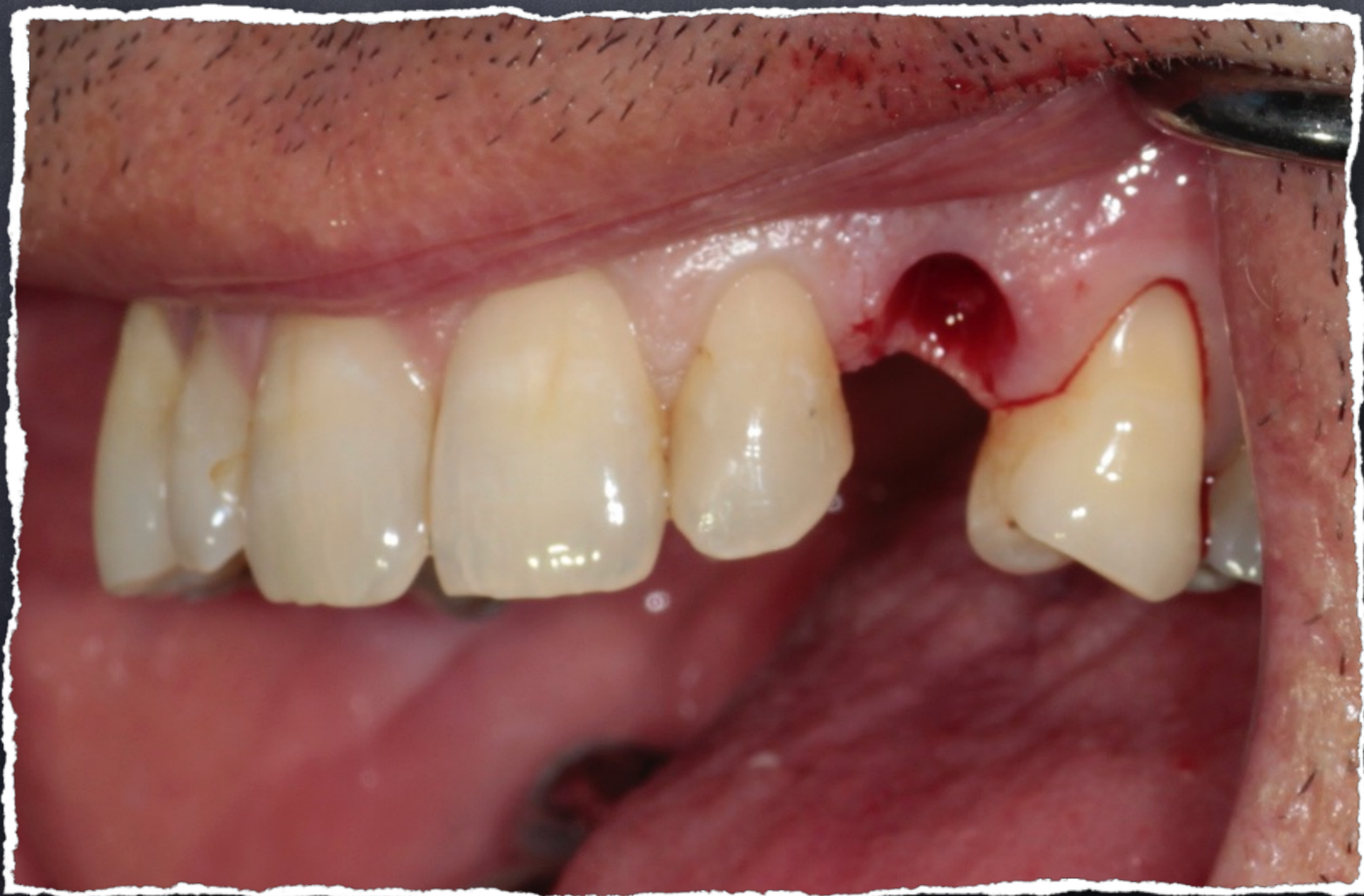

# Cas initial:

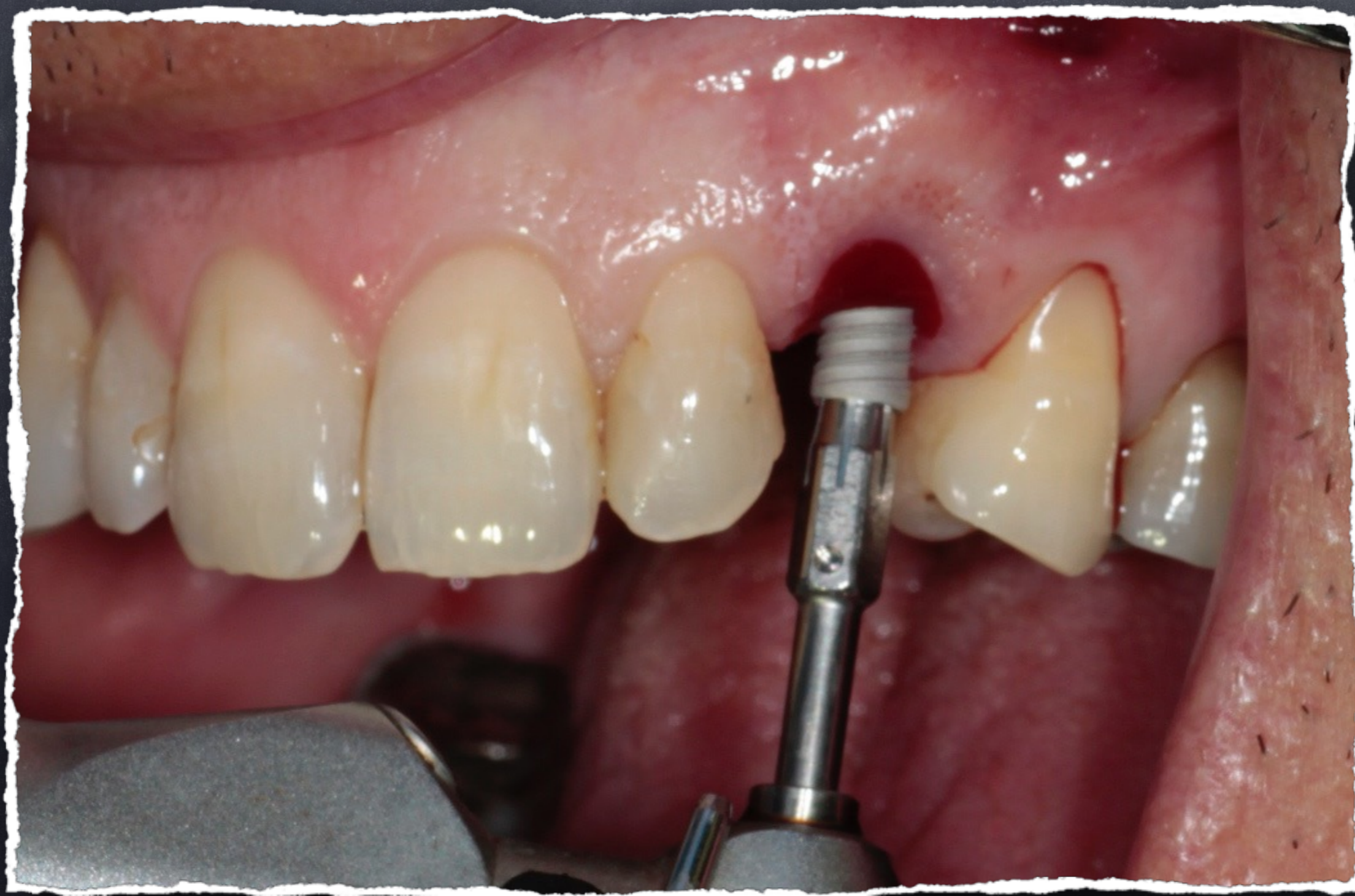radio pré-op



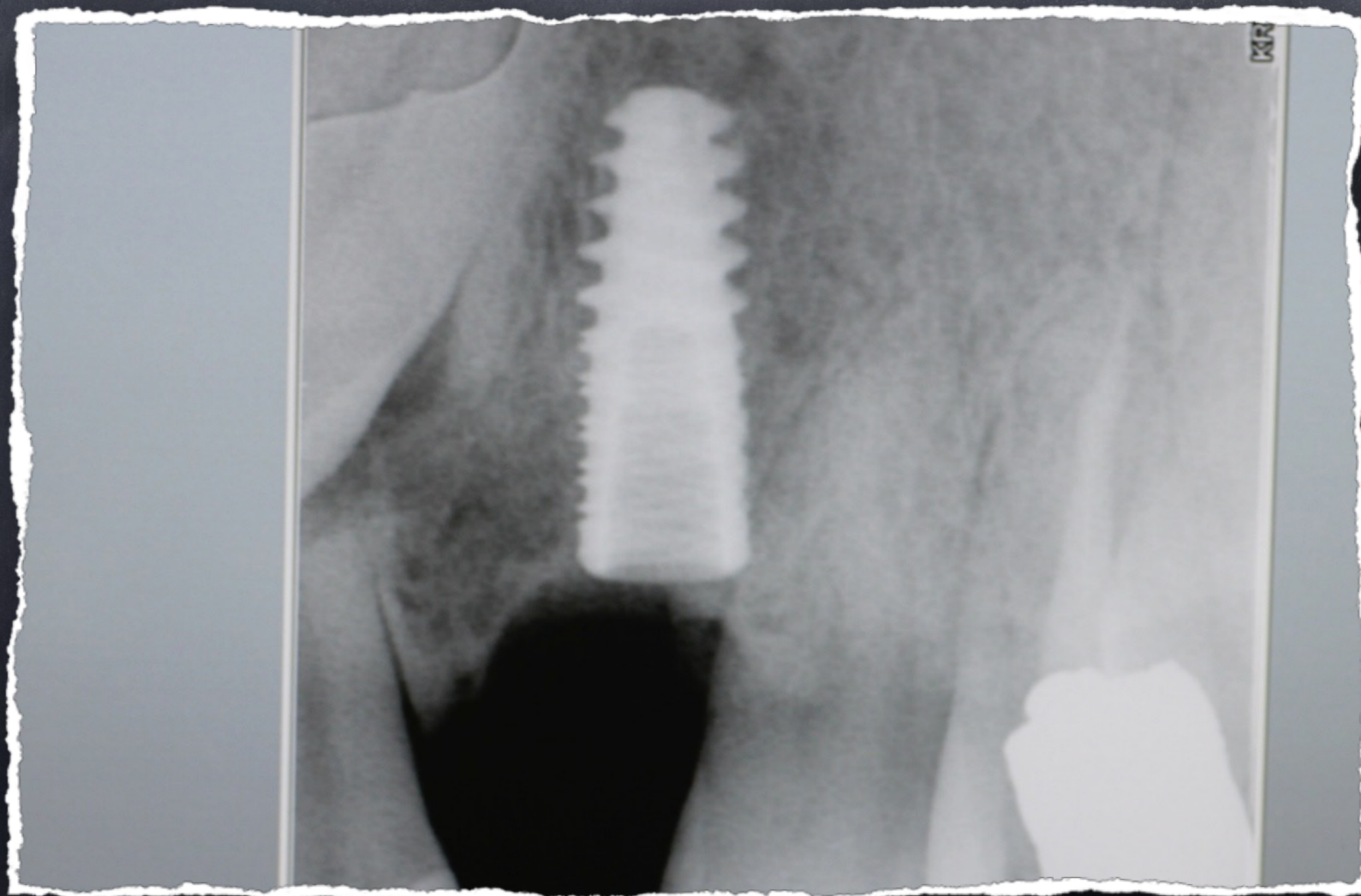
# Extraction atraumatique



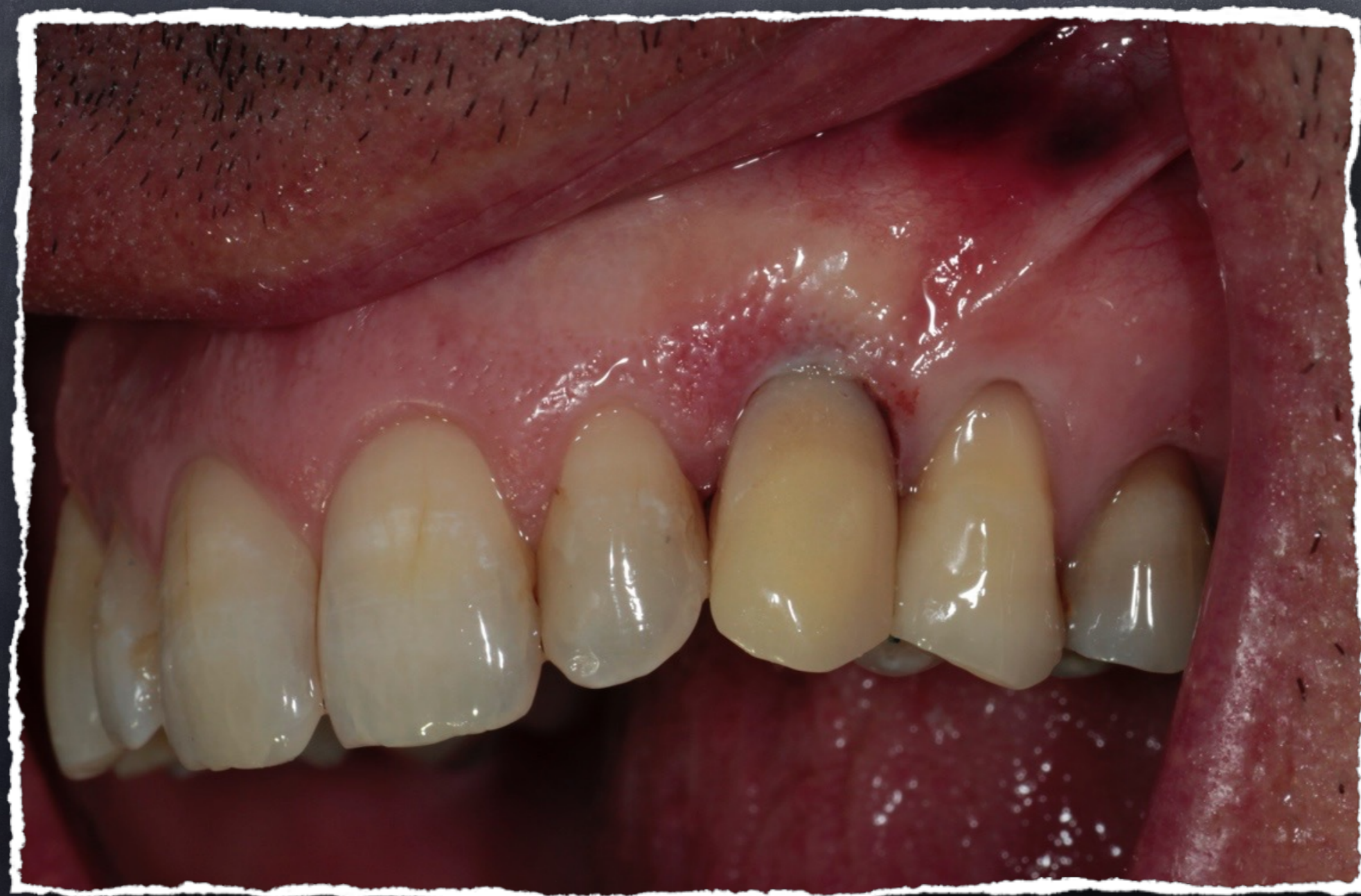mise en place de l'implant



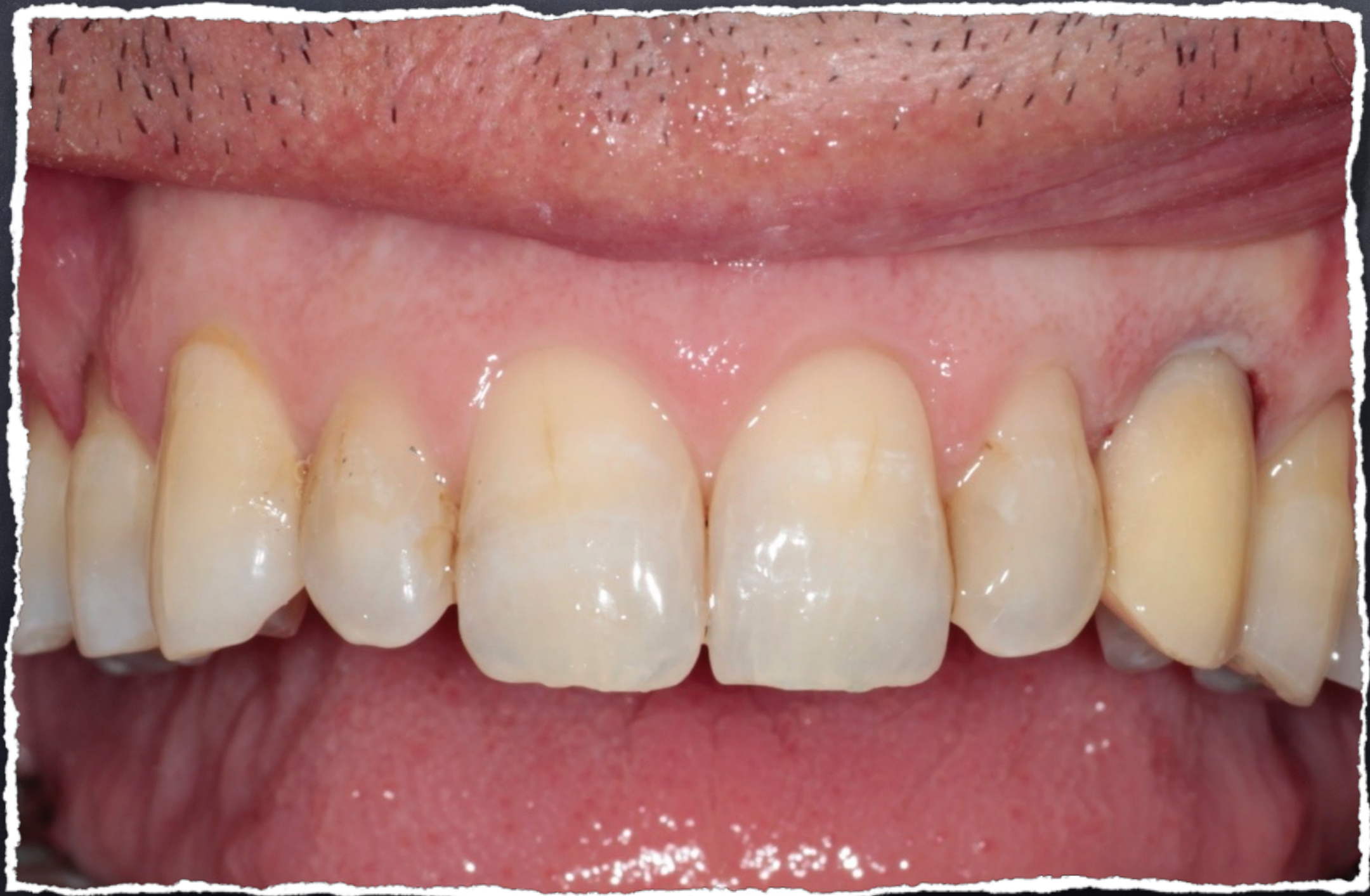# Radio de controle



# Dent provisoire le jour de l'extraction

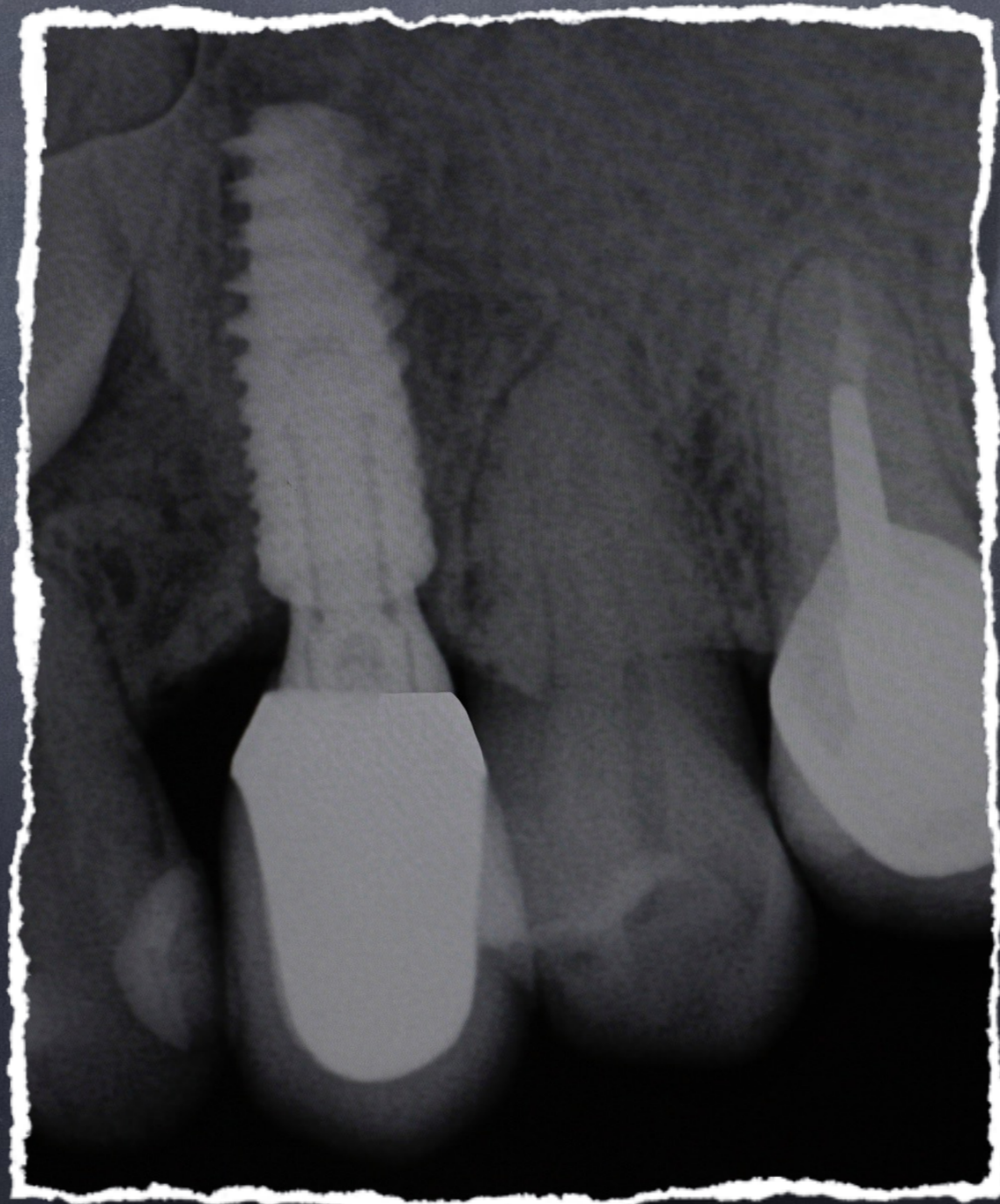


Contrôle à 1 semaine

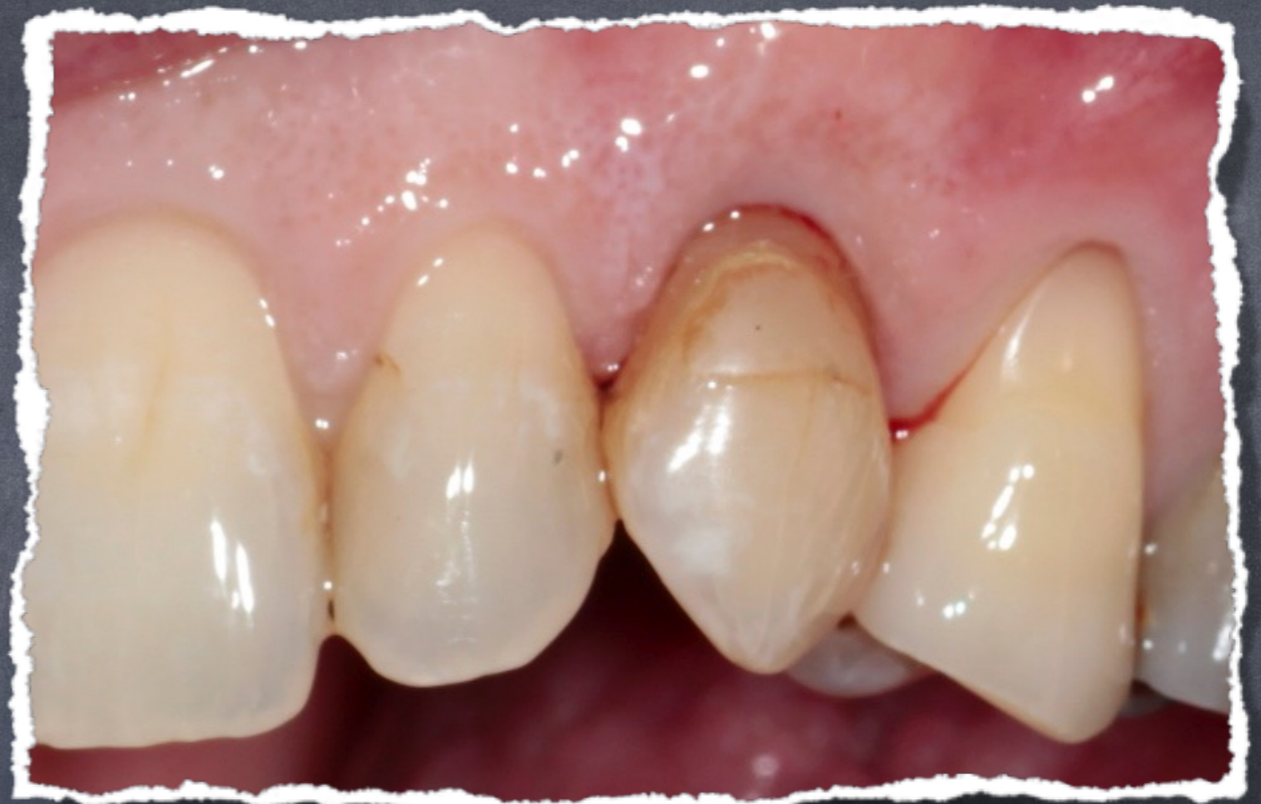



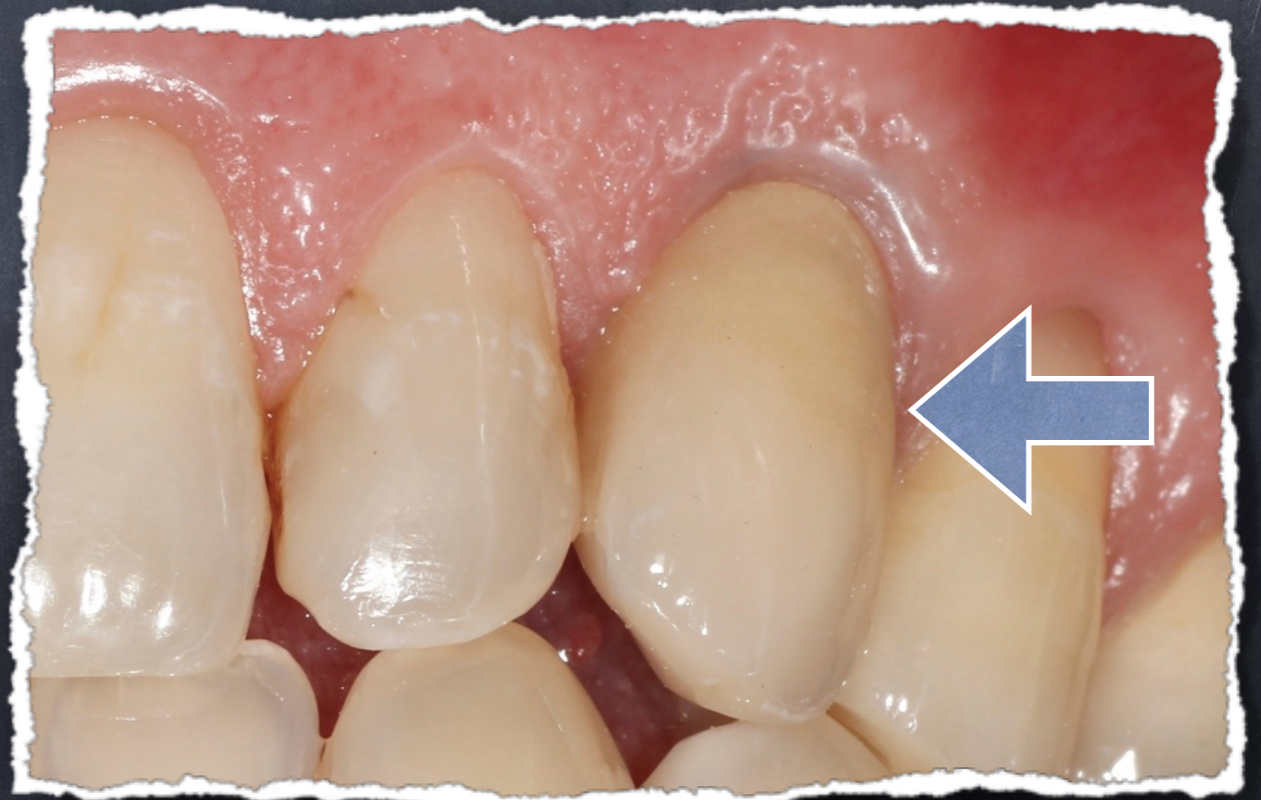# Radio de la couronne céramique sur l'implant



• Cas initial:



• Traitement fini:



Contrôle à 1 an

